



医療法人社団千手会

住所：広島県庄原市東城町川東163番地7

電話：08477-2-0023

FAX：08477-2-3950

# 瀬尾医院

home

お知らせ

当院のご案内

内視鏡

医療診断機器

人間ドック

スタッフ紹介

情報誌一覧

## 内視鏡検査について

提供元：東城町商工会


- 当院の消化管検査の特徴
- 上部消化管検査（胃カメラ検査）のご案内
- 下部消化管検査（大腸カメラ検査）のご案内
- 内視鏡機器設備などのご案内

### 胃がん、大腸がんにおいて大切なこととは

内視鏡検査による  
早期発見！  
早期治療！



症状はなくても  
年に一度は  
定期検査！



#### 最新の知識と確かな技術で

食道や胃、大腸などの消化管に発生する癌のほとんどが早期発見で完治すると言われています。そのためにも症状がなくても定期的な内視鏡検査を受けることをお勧めします。

当院では大学病院、がんセンターなどでの経験が豊富な日本消化器内視鏡学会専門医・指導医、日本消化器病学会専門医が施行しておりますので、安心して検査を受けていただく事ができます。

また鼻からの胃カメラ（経鼻内視鏡）を推奨しております。従来の口腔からの胃カメラが苦痛だった方々にも「楽だった」「つらくない」と喜ばれており、経験された約9割以上の方が「次回も鼻からの検査を」と希望されています。

ご希望により、弱い鎮静剤を使用して眠った状態で検査を行うことも可能です。検査を受けられる方の幅広いニーズにお応えいたしますので、診察時にご相談ください。

大腸内視鏡検査、大腸CT（炭酸ガスを大腸に注入、拡張させた大腸をCT装置で撮影）も随時ご予約を承っております。

\*大腸CTの詳細は[CT/MRIのページ](#)をご覧ください。

“安心安全で苦痛の少ない内視鏡検査を行いたい”との思いから、これまでの病気や現在の内服状況を確認した上で検査日を決定させていただいております。

**詳細は電話（08477-2-0023）にてお問い合わせください。**

■[トップへ](#)

## ■当院の消化管検査の特徴

### \*胃カメラ検査でわかること

1. 胃粘膜の状態（荒れなど）
2. 胃炎、ポリープ
3. 胃潰瘍、胃がん
4. 採取した組織の病理組織検査など

### \*バリウム検査でわかること

1. 口⇒食道⇒胃⇒十二指腸までの流れ
2. 胃粘膜の状態（荒れなど）
3. 胃炎、ポリープ
4. 胃潰瘍、胃がんなど

### \*大腸CTの特徴

炭酸ガスを肛門から注入して拡張させた大腸をCT装置で3次元診断できる検査です。

### \*大腸カメラ検査でわかること

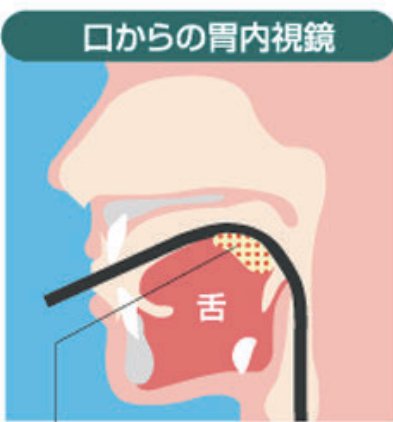
1. 大腸がん・大腸ポリープ
2. クロウン病
3. 潰瘍性大腸炎
4. 大腸憩室炎など



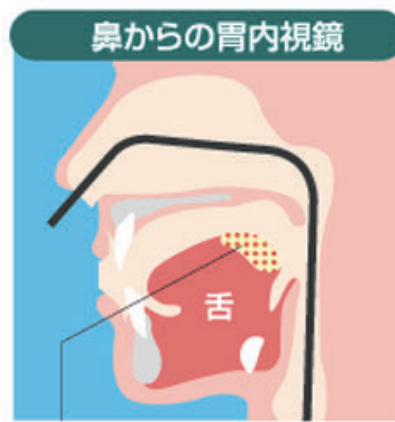
完全個室の検査控室をご用意しておりますのでリラックスして検査を受けていただけます。

[■トップへ](#)


## ■上部消化管検査（胃カメラ検査）のご案内



口腔挿入ではスコープが舌根部に触るので咽頭反射が起こりやすい



経鼻挿入ではスコープが舌根部に触れないので咽頭反射がほとんどありません



当院では鼻からの胃カメラ（経鼻内視鏡）を推奨しております。従来の口腔からの胃カメラが苦痛だった方々にも「楽だった」「つらくない」と喜ばれており、経験された約9割以上の方が「次回も鼻からの検査を」と希望されています。

鼻からの内視鏡検査（経鼻内視鏡）では嘔吐反射がほとんどありません。

また従来の口腔からの胃カメラをお選びいただいてもかまいません。

ご希望により、弱い鎮静剤を使用して眠った状態で検査を行うことも可能です。

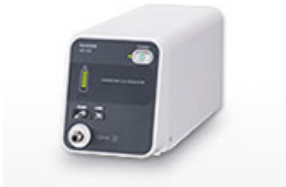検査を受けられる方の幅広いニーズにお応えいたしますので、診察時にご相談ください。

“安心安全で苦痛の少ない内視鏡検査を行いたい”との思いから、これまでの病気や現在の内服状況を確認した上で検査日を予約させていただいております。

■トップへ

## ■下部消化管検査（大腸カメラ検査）のご案内

炭酸ガス送気による、より安全・定侵襲で検査後が非常に安楽な下部消化管検査（大腸カメラ検査）を導入しました。



富士フィルム 内視鏡用炭酸ガス送気装置


GW-100

炭酸ガスは空気に比べておおよそ 200 倍と極めて生体吸収に優れており肺呼吸により排出されます。

■トップへ

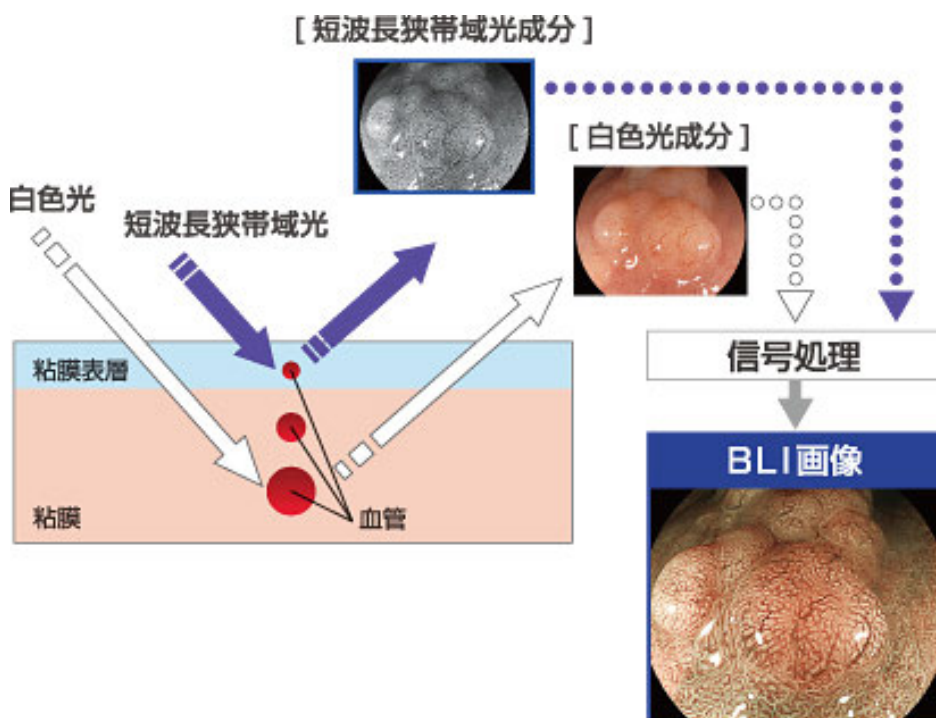
## ■内視鏡機器設備などのご案内

富士フィルムデジタル電子内視鏡システム 「LASEREO 7000 システム」



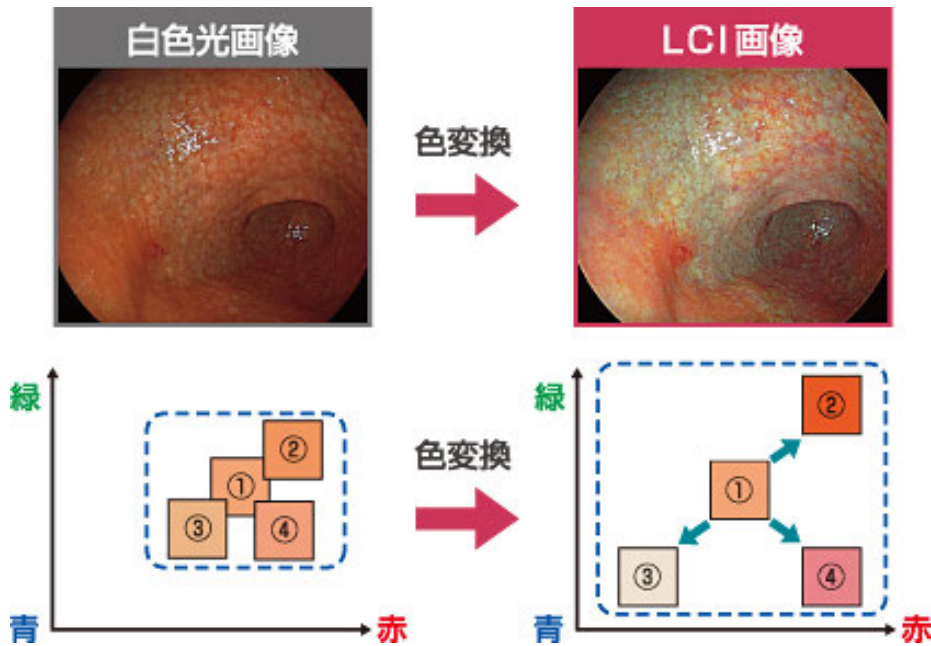
## BLI（Blue LASER Imaging）画像

短波長レーザー光の勝者により得られる高コントラストな信号に対して画像処理を行い血管や表面構造などの観察に適した画像を表示します



## LCI(Linked Color Imaging) 画像

赤みを帯びた色はより赤く、白っぽい色はより白くなるように色の拡張・縮小を行い、粘膜の微妙な色の違いを強調し、炎症診断をサポートします。



当院では内視鏡検査の安全性のため器材の洗浄・消毒に注意しております。

当院では消化器内視鏡技師の専門資格を持ったスタッフもおり、“安心安全な内視鏡検査”を提供できますように日本内視鏡技師会によるガイドラインにもとづいた洗浄と消毒を行っております。



内視鏡スコープ全自動洗浄機  
ENDO CLENS  
(ジ'ョソツ・イト・ジ'ョソツ)

看護師全員が機器の洗浄・消毒に関して十分な知識を持ち、積極的に研修に参加して、皆さまに安心して内視鏡検査を受けていただけますように取り組んでおります。

■トップへ

医療法人社団千手会

住所：広島県庄原市東城町川東163番地7

診療科目：内科・消化器内科

診療時間：■月曜日～金曜

電話：08477-2-0023

：放射線科

午前の診療 9：00～12：00

FAX：08477-2-3950

休診日：日・祝日・土曜日午後

午後の診療 15：00～18：00

■土曜日 9：00～13：00

**瀬尾 医院**